Zehn Wirbelkörperbrüche später ...

Patientin von langjährigem Martyrium erlöst – ohne Operation

Anamnese

Am 31. Januar 2023 stellte sich eine 64-jährige Patientin mit einer Überweisung aus der Neurochirurgie in meiner Praxis vor. Sie klagte über Schmerzen an Hals -, Brust- und Lendenwirbelsäule (HWS, BWS und LWS) sowie an beiden Armen (Z. n. Schulterfraktur) und Beinen. Die bisher durchgeführte konservative Schmerztherapie (u. a. Dronabinol und Pregabalin) hatte keinen Erfolg gebracht. Zudem war die Patientin fünf Jahre lang mit Alendronsäure behandelt worden, hatte im Anschluss daran aber seit über drei Jahren keine spezifische medikamentöse Osteoporosetherapie mehr erhalten. Auf eigene Faust hatte sie sich mit Vitamin D behandelt.

Die Patientin hatte bereits mehrere Wirbel- und Rippenbrüche erlitten. Sie schlafe in einem Stuhl mit vielen Kissen; im eigenen Bett sei das nicht mehr möglich. Ihr Vitamin-D-Spiegel lag aktuell bei 20,1 ng/ml. Aufgrund zur Rückenmarksstimulation eingebrachter Elektroden (**Abb. 1**) konnte keine MRT-Untersuchung zur Abklärung einer möglichen frischeren Wirbelfraktur durchgeführt werden. Eine Knochenszintigrafie wünschte die Patientin nicht.

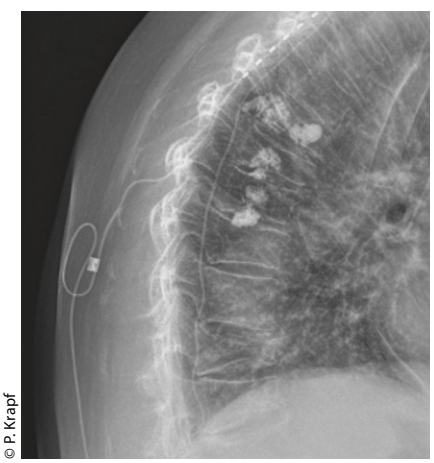

© P. Krapf

Abb. 1: Sagittale Röntgenaufnahme der BWS mit Elektroden und Kyphoplastie

Befund

Die Patientin hatte bereits 13 Zentimeter an Körperlänge verloren. Die Knochendichtemessung ergab für die LWS aufgrund der degenerativen Veränderungen und Frakturen einen nicht verwertbaren T-Score. Für den linken und rechten Femur wurden T-Scores von –2,4 und –2,2 ermittelt.

Vorheriger Behandlungsverlauf und Diagnosen

- Chronisches opiatpflichtiges Schmerzsyndrom nach Frakturen Th6–8; Th6-Fraktur mit Hinterkantenbeteiligung (2015, Versorgung: Kyphoplastie) – Z. n. intraspinalem Zementaustritt;
- Z. n. Implantation zweier Elektroden zur Rückenmarksstimulation (thorokolumbal) und eines Impulsgebers (gluteal, links, 2016);
- Elektrodendefekt – Z. n. Austausch der defekten Elektrode (2017);
- Z. n. Umpositionierung der kaudalen Elektrode in den unteren HWS-Bereich (2018);
- Z. n. Neuimplantation zweier Sonden zervikal in Höhe C1/2 und C7 (2018) – Defekt und Austausch der Elektroden;
- Neuplatzierung der hochthorakal liegenden Elektrode (2021);
- Frakturen Th11 und Th12;
- Deckplattenimpressionsfrakturen L1, L3, L4 und L5;
- frische L4-Fraktur mit Hinterkantenbeteiligung (2021);
- frische Deck- und Grundplattenimpression L2 mit Hinterkantenbeteiligung (2022);
- Z. n. Uterus- und Darmkarzinom;
- Asthma/chronisch obstruktive Lungenerkrankung;
- rheumatoide Arthritis;
- Osteoporose;
- Nikotinabusus.

Therapie

Aufgrund ihrer zehn vorbestehenden Wirbelkörperfrakturen wurde die Dame als Hochrisikopatientin für weitere Knochenbrüche eingestuft – der stärkste Risikofaktor für eine weitere osteoporotische Fraktur ist bekanntlich das Vorliegen einer solchen. Eine Untersuchung durch die Endokrinologin und Osteologin Dr. Bettina Stamm bestätigte die dringend erforderliche osteoanabole Therapie und ließ andere Frakturursachen ausschließen. Die Karzinome der Patientin gelten als Kontraindikation für Teriparatid. Herzinfarkt und Schlaganfall konnten dagegen anamnestisch ausgeschlossen werden, womit die Kontraindikationen für Romosozumab entfielen. Unter Abwägung der erhöhten Knochenbruchgefahr (frische Frakturen zuletzt in den Jahren 2021 und 2022) und des kardiovaskulären Risikos (kardiovaskuläre Vorerkrankungen, Hypertonie, Hyperlipidämie, Diabetes, Rauchen, Niereninsuffizienz und Alter) wurde umgehend eine Behandlung mit Romosozumab für vorerst zwölf Monate eingeleitet (1 × monatlich 210 mg). Zudem wird eine Basistherapie mit Kalzium und Vitamin D durchgeführt. Bereits bei der dritten Injektion berichtete die Patientin, dass es ihr deutlich besser ginge – sie schlafe sogar wieder in ihrem eigenen Bett.

Fazit

Die Problematik war zunächst unterschätzt worden. Der Neurochirurg Dr. Joachim Paulus des Brüderkrankenhauses in Trier leitete den richtigen Behandlungsweg ein. Der Fall zeigt, wie wichtig eine gute interdisziplinäre Zusammenarbeit ist – in diesem Fall bereits seit über 30 Jahren. Auch, wenn eine Überweisung aus der Neurochirurgie an die Orthopädie/Osteologie eher unüblich ist.

Dr. med. Peter Krapf
Osteologe DVO
Ambulantes Schwerpunktzentrum
Osteologie und Studienzentrum DVO