Schmerz im Knie, Problem woanders

„Lass‘ mal nach der Hüfte schauen“

Anamnese

Im Juni 2021 stellte sich eine 86-jährige Patientin mit Gangstörungen, verbunden mit Schmerzen im rechten Bein sowie verminderter Belastbarkeit und Ausdauer, vor. Mitunter sei das rechte Kniegelenk auch „weggeknickt“. Periradikuläre Injektionen und eine mikrochirurgische Dekompression L3/L4 rechts hatten keine Besserung erbracht.

Befund

Die Bewegung des rechten Beins war schmerzbedingt eingeschränkt. Innen- und Außenrotation der rechten Hüfte waren schmerzhaft hälftig gemindert. Bei der Untersuchung der Lendenwirbelsäule (LWS) fanden sich Druckdolenzen. Die Zeichen nach Lasègue und Bragard waren beidseits negativ. Es ließ sich keine Störung der Sensibilität feststellen. Am rechten Kniegelenk bestand ein endgradiges Streckdefizit. Über dem lateralen Gelenkspalt konnten Druckdolenzen lokalisiert werden. Der Muskeltonus war unauffällig, Patellarsehnen- und Achillessehnenreflex ließen sich links normal auslösen, rechts dagegen nur schwach. Weder eine Parese noch eine umschriebene Atrophie lagen vor. An beiden Oberschenkeln war ventrolateral eine diskrete Hypalgesie festzustellen.

Diagnostik

Die DXA-Knochendichtemessung der LWS sowie des linken und rechten Femurs offenbarte eine Osteoporose (T-Werte: –3,9; –3,0; –3,2), die mit Kalzium, Vitamin D und einem Bisphosphonat behandelt wurde. MRT und Röntgen des rechten Knies zeigten eine lateral betonte Gonarthrose mit Höhenminderung des Gelenkspalts (**Abb. 1**). In der Becken-MRT wurde eine aktivierte Coxarthrose rechts sichtbar (Kellgren-Lawrence-Grad III, **Abb. 2**). Die CT der LWS am 25. Juni 2021 zeigte für L3 eine deutliche Höhenminderung und ventralseitig keilförmige Konfiguration (**Abb. 3**). Eine deutliche Spinalkanalsenge und neuroforaminale Einengung, verstärkt durch die hypertrophe Spondylarthrose, wurden ersichtlich. In der MRT am 24. November 2020 war das noch nicht der Fall gewesen – die L3-Fraktur musste also „frischer“ gewesen sein.

Einweisungsdiagnose

- Neuere L3-Fraktur,
- lateral betonte Gonarthrose rechts,
- Dysplasie-Coxarthrose rechts sowie
- hochgradige Spinalkanalstenose und Pseudospondylolisthesis L3/L4.

Therapie

Die Patientin wurde an Prof. Dr. Andreas Kurth im Marienhaus Klinikum Mainz überwiesen, der am 2. Juli eine Hüft-Totalendoprothese rechts implantierte. Die L3-Fraktur wurde konservativ behandelt. Es erfolgte eine Umstellung auf eine osteoanabole Therapie mit Teriparatid (20 mg täglich), Vitamin D und Kalzium. In der Röntgenverlaufskontrolle ergab sich kein Hinweis auf eine Nachsinterung des Wirbelkörpers.

„Schmankerl“ am Rande

Bis heute ist die Patientin weitgehend beschwerdefrei und kann ihren Haushalt wieder selbst führen. Einem Familienmitglied, das seit längerem wegen Wirbelsäulenbeschwerden in Behandlung war, gab sie den entscheidenden Tipp: „Lass‘ mal nach der Hüfte schauen.“ – sie hatte recht.

Dr. med. Peter Krapf
Orthopädische Gemeinschaftspraxis Trier

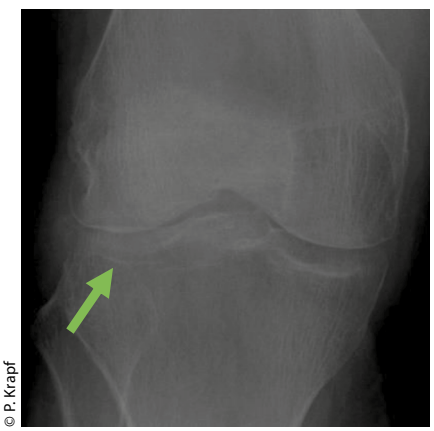

© P. Krapf

Abb. 1: Röntgen des rechten Knies. Der Pfeil zeigt eine lateralbetonte Gonarthrose mit Höhenminderung des Gelenkspalts.

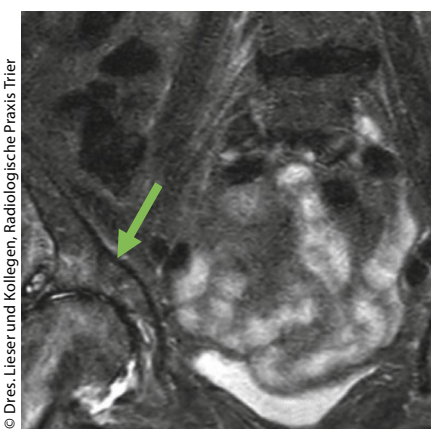

© Dres. Lieser und Kollegen, Radiologische Praxis Trier

Abb. 2: MRT des Beckens. Der Pfeil zeigt eine aktivierte Coxarthrose rechts nach Kellgren-Lawrence-Grad III.

© Dres. Lieser und Kollegen, Radiologische Praxis Trier

Abb. 3: CT der LWS. Der Pfeil zeigt L3 mit einer deutlichen Höhenminderung und ventralseitig keilförmigen Konfiguration.