Freispruch für den Unterschenkel – doch war er wirklich unschuldig?

Erst die MRT konnte den Fall aufklären

Anamnese

Am 4. Oktober 2022 stellte sich eine 59-jährige Frau erstmals in meiner Praxis vor. Sie berichtete über seit sechs Wochen bestehende Schmerzen und Schwellungen im distalen Unterschenkel ohne erinnerliches Trauma. Nachts ginge die Schwellung zurück, nach dem Aufstehen sei sie jedoch wieder da. Die Patientin konnte kaum laufen und benötigte Gehstützen. Bevor sie in meine Praxis kam, hatte sie bereits einen langen Weg mit vielen Stationen in neurologischer, dermatologischer, orthopädischer, unfallchirurgisch-durchgangsärztlicher, angiologischer, nephrologischer und kardiologischer Behandlung hinter sich. Dazu kamen drei Aufenthalte in der Notaufnahme eines Krankenhauses und in einer Universitätsklinik.

Befund

Bei der klinischen Untersuchung stellte ich einen lebhaften Druckschmerz des rechten distalen Unterschenkels mit geringer Schwellung und mäßiger Überwärmung fest. Knie und Sprunggelenk waren frei beweglich, ohne wesentliche Funktionsschmerzen. Auch in der Wade empfand die Patientin keinen Schmerz, und über den Dornfortsätzen der Lendenwirbelsäule sowie an den Iliosakralgelenken ließ sich kein Druckschmerz feststellen. Die Zeichen nach Lasègue und Bragard waren beidseits negativ. Es waren keine dermatomspezifischen Sensibilitätsstörungen zu lokalisieren, Vegetativum und Motorik waren unauffällig.

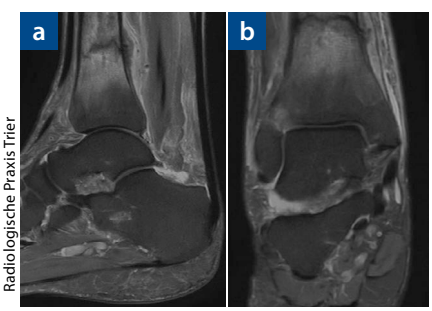

© Dres. Lieser und Kollegen, Radiologische Praxis Trier

Abb. 1: MRT des rechten Sprunggelenks, **a:** sagittal, **b:** koronar

Röntgen

In den röntgenologischen Fremdaufnahmen des rechten Sprunggelenks vom 9. September 2022 war eine leichte Verschmälerung der Gelenkspalte im oberen Spruggelenk zu erkennen. Ansonsten waren Tibia und Fibula unauffällig.

Diagnostik

Ausschlaggebend für die Odyssee der Patientin war der „Freispruch" des rechten Unterschenkels als Ursache der Beschwerden. Nach der unauffälligen Röntgenuntersuchung vermutete der Kollege offenbar, dass der Schmerz vom Kreuz ausstrahlte und ordnete eine MRT der Lendenwirbelsäule an. Erschwerend kamen die zahlreichen Vorerkrankungen der Patientin dazu: Die verschiedenen Behandelnden forschten in alle möglichen Richtungen. So hielt etwa der Dermatologe „seinen" systemischen Lupus erythematodes (SLE) zumindest für einen Mitauslöser der Schmerzen. Dem internistischen Arztbrief war keine Dyspnoe, kein Schwindel und kein Brennen beim Wasserlassen zu entnehmen. Die Patientin hatte auch ein Antibiotikum eingenommen.

Vorerkrankungen

Unter anderem waren bei der Patientin bereits im Vorfeld

- Libman-Sacks-Endokarditis bei bekanntem SLE,
- rechtsführende kardiale Dekompensation,
- Trikuspidalklappenstenose und -insuffizienz,
- erhöhte Harnsäure,
- Hypertonie,
- insulinpflichtiger Diabetes mellitus,
- Adipositas,
- Statinunverträglichkeit mit Muskelschmerzen sowie
- Restless-legs-Syndrom festgestellt worden.

Zudem hatte sie eine Marcumar- und eine Steroidtherapie erhalten.

Diagnosestellung

Ich ordnete eine MRT-Untersuchung am Unterschenkel, dem „Ort des Geschehens" an, die schlussendlich richtungsweisend war (**Abb. 1**). Sie zeigte eine Stressfraktur der Tibia mit ausgeprägtem Knochenödem und ein reaktives deutliches Weichteilödem am distalen Unterschenkel.

Diagnose

Kräftiges Knochenödem und Stressfraktur der rechten Tibia.

Therapie

Zunächst wurde das Bein der Patientin mit einer Orthese ruhiggestellt und mit Gehstützen entlastet. Sie erhielt eine Thromboseprophylaxe und eine Vitamin-D-Substitution.

Fazit

Maßgeblich war der heftige lokale „griffige" Schmerz des rechten Unterschenkels. Er motivierte mich dazu, trotz unauffälligem Röntgenbild umgehend eine MRT-Untersuchung zu veranlassen. Mit ihr ließ sich die Ursache der Beschwerden eindrucksvoll erklären und nach dem irrtümlichen Freispruch doch noch überführen.

Dr. med. Peter Krapf
Orthopädische Gemeinschaftspraxis Trier