51-Jähriger verletzt sich beim Fußballspielen

Umknicken im Sprunggelenk kann nicht nur Ligamente lädieren

Nach einem Distorsionstrauma des Sprunggelenks tut man gut daran, nicht nur nach einer möglichen Bandverletzung zu suchen. Dies zeigt einmal mehr der Fall eines Hobby-Fußballspielers.

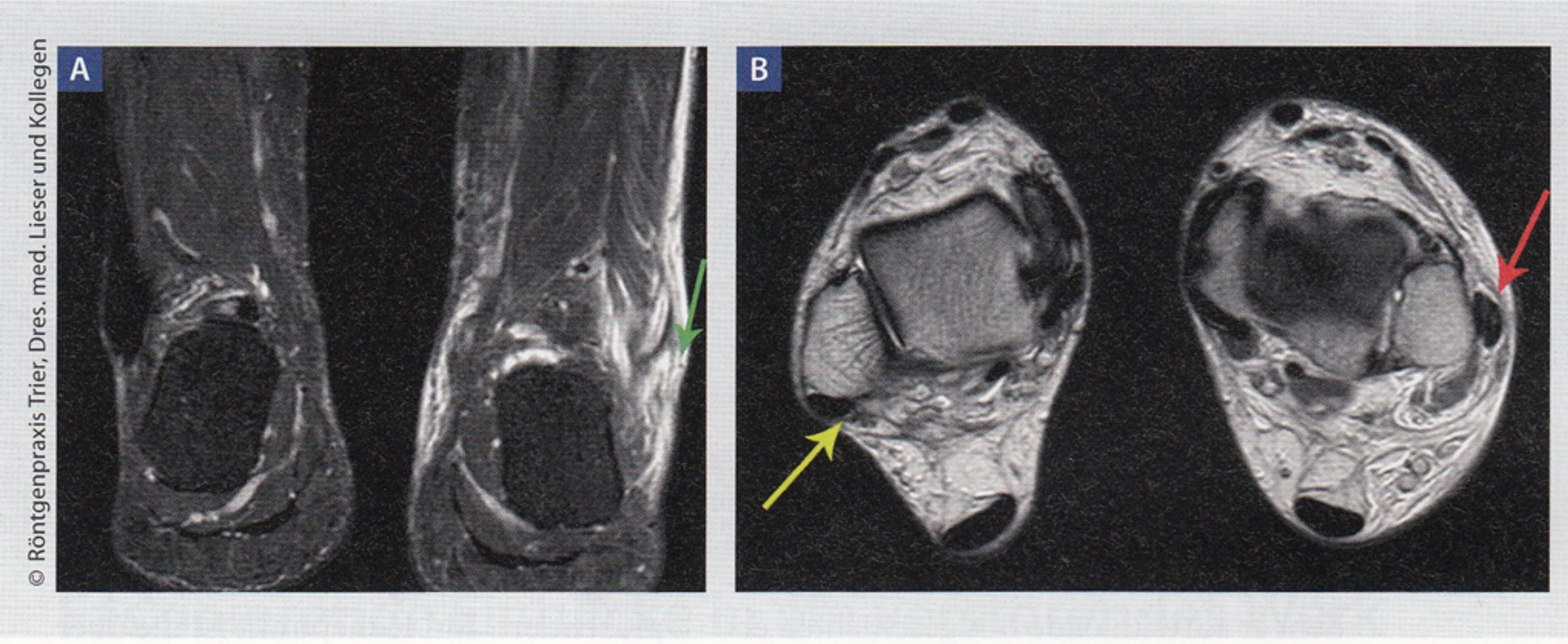

© Röntgenpraxis Trier, Dres. med. Lieser und Kollegen

Abb.: MRT der Sprunggelenke . **A:** Im Seitenvergleich wird die Weichteilschwellung (grüner Pfeil) deutlich. **B:** Der gelbe Pfeil markiert den normalen Verlauf der Peronealsehnen, der rote Pfeil verweist auf deren Luxation.

Anamnese

Ein 51-jähriger Mann kommt zum ersten Mal in die Praxis. Er sei am Vortag auf dem Fußballplatz mit dem linken Fuß umgeknickt, berichtet der sportlich aktive Patient. Er selbst äußert den Verdacht auf eine Bänderverletzung des Sprunggelenks.

Klinischer Befund

Bei der klinischen Untersuchung des Patienten fand sich eine Druckschmerzhaftigkeit des Außenknöchels sowie des Ligamentum fibulotalare anterius und des Ligamentum fibulocalcaneare. Zudem lag in diesem Bereich eine erhebliche Schwellung vor und es ließ sich eine vermehrte laterale Aufklappbarkeit feststellen.

Diagnostik

Die zur weiteren Abklärung zunächst durchgeführte konventionelle Röntgenuntersuchung des Sprunggelenks ergab keinerlei Anhaltspunkte für eine posttraumatische Fraktur in diesem Bereich. Die Gelenkflächen von Talus, Tibia und Fibula imponierten glatt begrenzt. Im Bereich der Innenknöchelspitze lag eine kleine spitzzipfelige Ausziehung vor. Es ergab sich der Verdacht auf eine kleine knöcherne Absprengung im Bereich des Os cuboideum.

Die nachfolgend durchgeführte Computertomografie des Mittelfußes schloss eine frische knöcherne Verletzung in diesem Bereich aus. Vielmehr zeigte sich als Normvariante ein Os peroneum. Die Kernspintomografie (**Abb.**) des linken Sprunggelenks ergab keine Anhaltspunkte für eine frische Verletzung der Außenbänder des Sprunggelenks, offenbarte aber das Ausmaß der tatsächlichen frischen Verletzung: Es lag bei dem Patienten nämlich eine Zerreißung des Retinakulums mit einer Luxation der langen und kurzen Peroneussehne vor.

Diagnose

Aufgrund der bildgebenden Diagnostik wurde bei dem Patienten folgende Diagnose gestellt: frische linksseitige traumatische Ruptur des Retinakulums der Peronealsehnen mit konsekutiver Luxation.

Therapie

Bei dem 51-Jährigen wurde eine offene operative Rekonstruktion des Retinakulums durchgeführt. Postoperativ wurde der Fuß in einem Vacopedstiefel ruhiggestellt und nachfolgend dosiert aufbelastet. Der Patient ist inzwischen beschwerdefrei.

Dr. med. Peter Krapf
Orthopäde, Schwerpunktpraxis Ernährungsmedizin, Trier

springermedizin.de

▶ Wer seinen diagnostischen Blick prüfen möchte, hat unter **www.springermedizin.de/blickdiagnose** reichlich Gelegenheit dazu.