43-jähriger Hüne mit Übergewicht

Jogging-Novizen plagen heftige Knieschmerzen

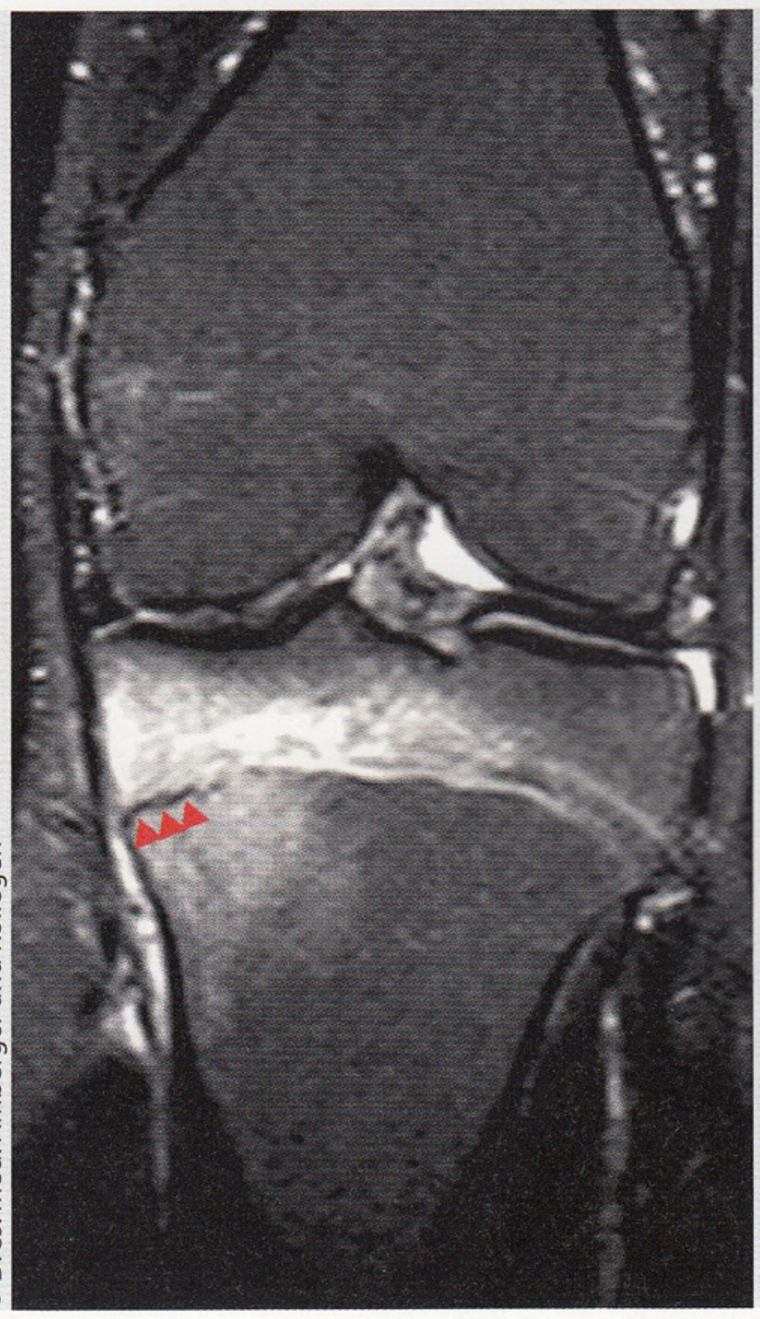

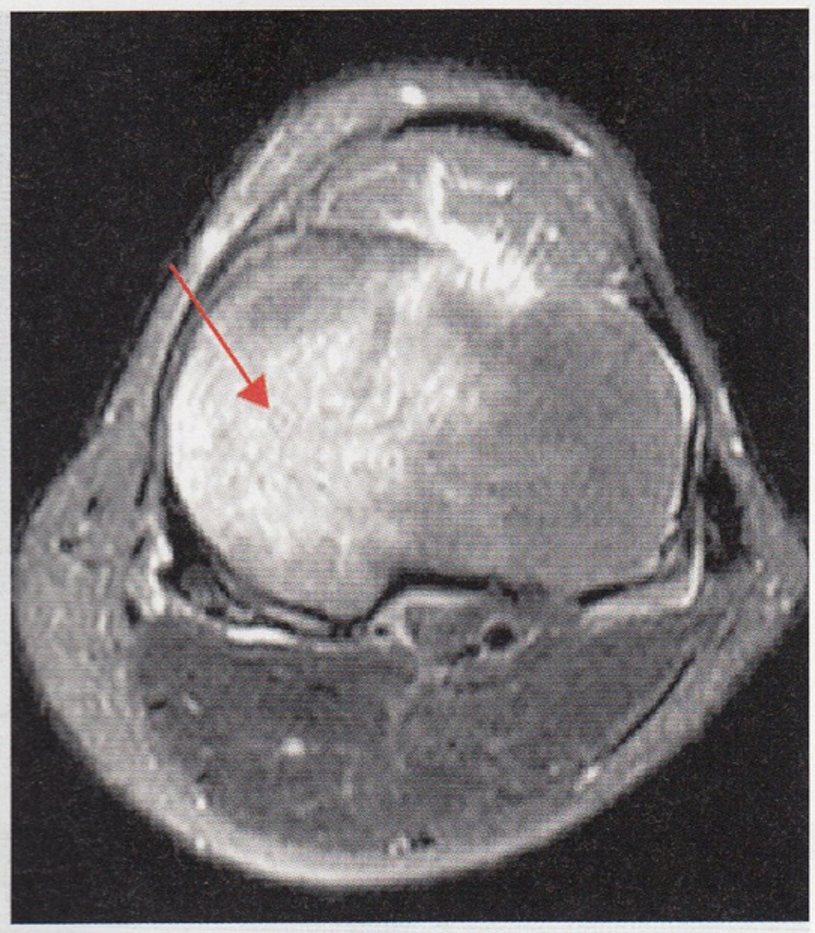

Abb.: Kernspintomografische Darstellung der Insuffizienzfraktur und des ausgeprägten reaktiven Knochenödems (Pfeile) des medialen Tibiaplateaus

© Dres. med. Amberger und Kollegen

Anamnese

Ein 43-jähriger Mann klagt bei der Erstvorstellung über heftige Belastungsbeschwerden im linken Kniegelenk, die seit einer Woche bestehen. Wenige Tage zuvor hatte er wegen der überaus starken Schmerzen sogar notfallmäßig ein Krankenhaus aufsuchen müssen. Dort war bei dem Patienten von den betreuenden Medizinern die Diagnose „Reizzustand des Pes anserinus" gestellt worden.

Ein Unfallereignis als mögliche Ursache für seine Schmerzen verneint der Patient ausdrücklich. Auf genaueres Befragen berichtet er allerdings, er habe kürzlich mit dem Joggen begonnen. Davor sei er lange Zeit sportlich weitgehend inaktiv gewesen. Nach dem fünften Trainingslauf seien die Schmerzen erstmals aufgetreten, erinnert sich der Mann.

Klinischer Befund

Der Patient ist 2,08 m groß und wiegt 130 kg. Linkes Knie: kein Patellaanpress- oder -verschiebeschmerz. Zeichen nach Zohlen negativ. Keine Druckdolenzen über den Gelenkspalten. Keine positive Meniskussymptomatik. Keine intraartikuläre Ergussbildung. Ausreichend fester Kollateralbandhalt. Keine vordere Kreuzbandinsuffizienz. Streckung/Beugung 0-0-130 Grad. Auffälliger, lebhafter Klopfschmerz über dem medialen Tibiaplateau.

Als Nebenbefund findet sich eine Spreizfußdeformität mit Abflachung des Fußgewölbes.

Diagnostik

Aufgrund des dringenden Verdachts auf ein Knochenödem des medialen Tibiaplateaus veranlasste ich umgehend eine kernspintomografische Untersuchung. Diese offenbarte eine Insuffizienzfraktur mit massiv ausgeprägtem, reaktivem, medialseitig betontem (**Abb.**). Laborchemisch wurde eine Vitamin-D-Bestimmung durchgeführt. Hierbei fand sich das Vitamin D mit 4 ng/ml massivst erniedrigt.

Therapie

Sportpause, Verordnung adäquater Einlagen, physikalische Maßnahmen und Vitamin-D-Substitution.

Unter diesen Maßnahmen wurde der Patient beschwerdefrei. Für die Zukunft wird mit ihm besprochen, wie er seine – grundsätzlich begrüßenswerten – sportlichen Ambitionen künftig knochen- und gelenkschonender gestalten kann.

Dr. med. Peter Krapf
Orthopädische Gemeinschaftspraxis
Hosenstraße 20
54290 Trier

springermedizin.de

▶ Wer seinen diagnostischen Blick prüfen möchte, hat unter **www.springermedizin.de/blickdiagnose** reichlich Gelegenheit dazu.